

## Reparación endovascular de fístula arteriovenosa fémoro-safena traumática

Endovascular reparation of traumatic femoro-saphenous arteriovenous fistula

Zaida Jaime Cabrera<sup>1</sup> <https://orcid.org/0000-0001-9639-9092>

Alejandro Hernández Seara<sup>1</sup> <https://orcid.org/0000-0002-8514-901X>

Yusmila Zerelda Mena Bouza<sup>1\*</sup> <https://orcid.org/0000-0002-0630-6380>

José Arnaldo Barnés Domínguez<sup>1</sup> <https://orcid.org/0000-0003-4244-3742>

<sup>1</sup>Instituto Nacional de Angiología y Cirugía Vascular. La Habana, Cuba.

\*Autor para la correspondencia: [yusmilazerelda84@gmail.com](mailto:yusmilazerelda84@gmail.com)

### RESUMEN

Una fístula arteriovenosa es una comunicación directa entre una arteria y una vena a través de la cual la sangre se salta el paso por la circulación capilar. Esta se clasifica en congénita, adquirida y quirúrgica, como acceso vascular para las hemodiálisis. Los síntomas dependen de la parte del cuerpo en la que se forman, el diámetro del vaso, y la proximidad del vaso al corazón y al orificio de comunicación entre la arteria y la vena. El objetivo de este trabajo fue presentar un caso diagnosticado, de manera clínico-radiológica, con una fístula arteriovenosa fémoro-safena traumática en miembro inferior derecho. El paciente, de sexo masculino, se atendió en el Servicio de Arteriología del Instituto de Angiología y Cirugía Vascular de La Habana. Se le realizó obliteración endovascular con colocación de *stent* recubierto. Este tipo de técnica mínimamente invasiva logra una efectiva reparación vascular, al eliminar los riesgos quirúrgicos de la cirugía convencional. Este caso constituyó un hito para el equipo participante por la escasa experiencia al respecto en Cuba.

**Palabras clave:** fístula arteriovenosa traumática; endovascular; cirugía vascular.

## ABSTRACT

An arteriovenous fistula is a direct communication between an artery and a vein through which blood bypasses the passage through the capillary circulation. This is classified as congenital, acquired and surgical, as vascular access for hemodialysis. Symptoms depend on the part of the body in which they form, the diameter of the vessel, and the proximity of the vessel to the heart and the communication hole between the artery and the vein. The objective of this study was to present a case diagnosed, in a clinical-radiological manner, with a traumatic femoro-saphenous arteriovenous fistula in the right lower limb. The male patient was treated at the Arteriology Service of the Institute of Angiology and Vascular Surgery of Havana. Endovascular obliteration was performed with coated stenting. This type of minimally invasive technique achieves effective vascular repair by eliminating the surgical risks of conventional surgery. This case was a milestone for the participating team due to the limited experience in this regard in Cuba.

**Keywords:** traumatic arteriovenous fistula; endovascular; vascular surgery.

Recibido: 27/12/2022

Aceptado: 18/01/2023

## Introducción

Una fístula arteriovenosa (FAV) resulta una comunicación directa entre una arteria y una vena, a través de la cual la sangre se salta el paso por la circulación capilar. El primero en reconocerla fue William Hunter en 1757, quien describió el soplo y frémito de la fístula, así como la desaparición de este al presionar la porción proximal de la arteria en el sitio de la comunicación. Nicoladoni en 1875 resultó el pionero en demostrar la desaceleración del pulso al comprimir la arteria proximal a la FAV; y, posteriormente, Branham, en 1890, llamó la atención de esa disminución de la frecuencia cardíaca al obliterar una gran FAV adquirida (signo de Nicoladoni-Branham). En 1913 Stewart notó que el corazón disminuía de tamaño diez días después de la eliminación de la comunicación, y determinó que el tamaño

del corazón aumentaba directamente en relación con el diámetro del vaso, la proximidad del vaso al corazón y al orificio de comunicación entre la arteria y la vena.<sup>(1)</sup>

La fístula arteriovenosa puede ser congénita o adquirida; a su vez, traumáticas o accidentales -herida de arma de fuego o de arma blanca-; e iatrogénicas, causadas por procedimientos de invasión. Las quirúrgicas se realizan en pacientes con insuficiencia renal terminal que requieran hemodiálisis, para proporcionar un acceso vascular para el procedimiento.<sup>(2)</sup>

Los síntomas y signos dependen de la parte del cuerpo en la que se forman:

- Insuficiencia arterial: úlcera debido a flujo arterial reducido o a isquemia.
- Insuficiencia venosa crónica: ocasionada por el flujo arterial de alta presión en las venas comprometidas (edema periférico, várices, pigmentación por estasis, úlceras).

Si están cerca de la superficie, puede palparse un tumor. El área afectada suele estar caliente, con venas superficiales distendidas, pulsátiles y con frémito sobre la fístula; y se ausculta un soplo intenso continuo (en maquinaria), que se acentúa durante la sístole.

Rara vez, si una proporción significativa del gasto cardíaco circula a través de la fístula hacia las cavidades cardíacas derechas, se produce una insuficiencia cardíaca derecha de alto gasto.<sup>(3)</sup>

El tratamiento incluye control, compresión, procedimientos con catéter (cirugía endovascular) y cirugía convencional. El cierre quirúrgico continúa siendo el estándar de oro. Otras opciones de tratamiento incluyen el *stent* cubierto y la embolización, como opciones menos invasivas, especialmente en pacientes hemodinámicamente inestables.<sup>(4)</sup>

Se han reportado casos aislados de reparación de FAV en diferentes localizaciones al utilizar dichas técnicas: femoro/femoral,<sup>(2)</sup> subclavia/subclavia,<sup>(5)</sup> vertebro/vertebral,<sup>(6)</sup> temporo/temporal,<sup>(7)</sup> íleo/cava,<sup>(8)</sup> y carótido/yugular.<sup>(9)</sup>

Dado lo novedoso del caso, la escasa literatura disponible y el incremento del uso de las técnicas endovasculares como procedimientos menos invasivos, se decide su publicación.

## Presentación del caso

Paciente masculino de 47 años que acudió a la consulta de Arteriología del Instituto Nacional de Angiología y Cirugía Vascul (INACV) de La Habana en enero de 2022, por presentar aumento de volumen del muslo derecho. Aproximadamente diez años atrás había recibido herida por arma de fuego y no recibió ayuda médica en ese momento, por lo que se realizó autocauterización de la herida. Posteriormente, notó aumento de volumen del muslo que iba incrementándose de forma progresiva, con dolor en la pantorrilla al caminar, várices por debajo de la cicatriz del orificio de entrada del proyectil, y úlceras en 1/3 inferior de la pierna, más de tres, que cicatrizaban al hacer reposo. Al examen físico, se constató la aparición de un *thrill* ante la palpación en la cara interna del muslo, que desaparecía al comprimir el trayecto de la arteria femoral. Se realizó ultrasonido (U/S) Doppler y se corroboró la existencia de FAV entre la arteria femoral superficial y la vena safena magna.

Se llevó al quirófano donde se realizó arteriografía femoral transluminal percutánea anterógrada y se comprobaron las características de la FAV (fig. 1). Se procedió a la colocación de un *stent* recubierto de 7 mm x 37 mm *Life Stream* (fig. 2). El *stent* balón expandible fue liberado exitosamente. La FAV quedó obliterada instantáneamente con restablecimiento del flujo y realización de arteriografía control (fig. 3). Los síntomas preexistentes desaparecieron en menos de 24 horas, a excepción del aumento de volumen del muslo, que fue cediendo de manera gradual en las posteriores consultas. Al paciente se le dio alta hospitalaria a las 48 horas de haberse realizado el procedimiento endovascular.

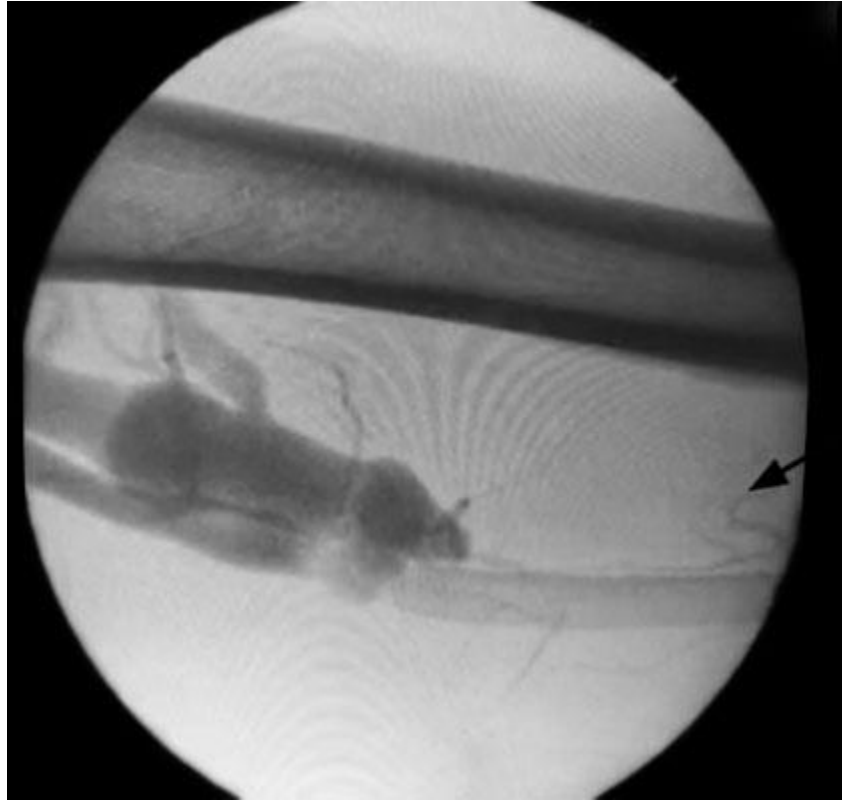


Fig. 1 - FAV femoro/safena.

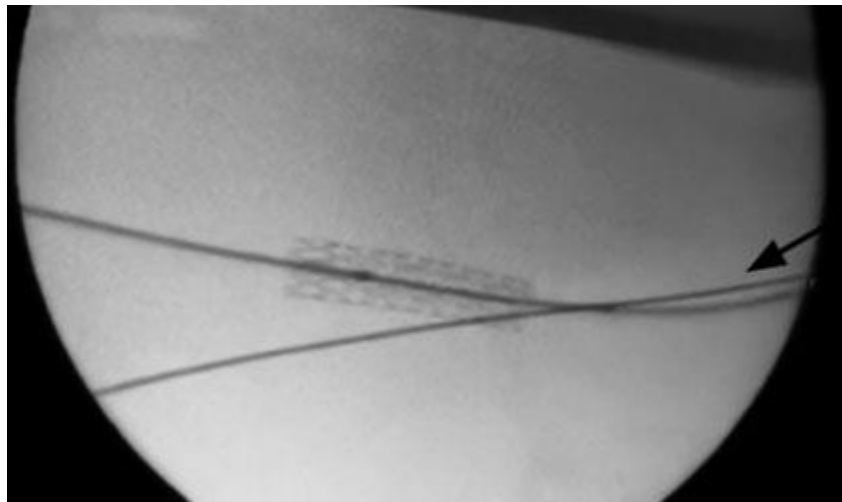


Fig. 2 - Stent recubierto de 7 mm x 37 mm *Life Stream*.

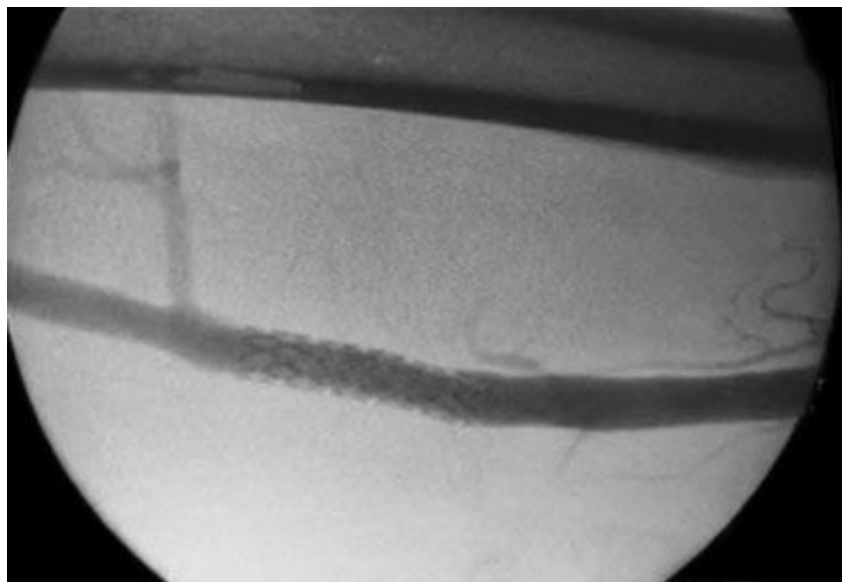


Fig. 3 - FAV obliterada con restablecimiento del flujo femoral y arteriografía control.

## Discusión

Por la frecuencia de su localización, las FAV se han reportado en: arteria femoral superficial (22 %), poplítea (16 %), tibial posterior (1 %), braquial (8 %); y en otras localizaciones, como cráneo, cuello, tórax y abdomen (43 %, respectivamente).<sup>(4)</sup> En Cuba, existe como referencia aislada la localización carótido-yugular;<sup>(9)</sup> y en este estudio femoro-safena. Las FAV no quirúrgicas se diagnostican por los antecedentes de un trauma o proceder médico sobre el paciente. Siempre deben considerarse como una lesión vascular, que puede pasar inadvertida. Sus manifestaciones clínicas dependerán del flujo sanguíneo de las FAV. Las de alto flujo se caracterizan por la insuficiencia cardíaca y los datos de hipertensión venosa con sus concomitantes cambios cutáneos. Las de mediano flujo cursan con dilatación de los segmentos proximales de la arteria y las de bajo flujo son asintomáticas generalmente, sin producir cambios hemodinámicos.<sup>(2)</sup>

El diagnóstico se realiza por métodos no invasivos. El ultrasonido Doppler resulta el de primera elección, lo que permite la valoración del flujo sanguíneo y la localización de la fístula. La angiografía selectiva sirve para valorar el sitio de afección vascular, por lo que proporciona mejores datos que el ultrasonido convencional con respecto a localización, tipo de fístula, vasos afectados y complicaciones perivasculares.<sup>(10,11)</sup> El diagnóstico diferencial debe realizarse con

las patologías que producen insuficiencia arterial o venosa en dependencia de la sintomatología.

El manejo de estas va desde la ligadura del vaso afectado y la reconstrucción vascular hasta el cerrado con terapia endovascular. Las indicaciones del manejo abierto son: pacientes hemodinámicamente inestables, lesiones que comprometan la vida, elevado riesgo de infección por tiempo quirúrgico, no contar con equipo especializado para el manejo endovascular y daño de tejidos adyacentes. Las ventajas de la terapia endovascular son: menor dolor, recuperación más rápida, utilizar un acceso en sitio remoto a la localización de la lesión y menor infección.<sup>(11)</sup>

## Conclusiones

Las fístulas FAV por debajo de la región inguinal pueden ser tratadas de manera efectiva con terapia endovascular, por lo que este caso pretende contribuir a la creciente comprensión de esta patología.

## Referencias bibliográficas

1. Gutiérrez Carreño RA, Sánchez Fabela C, Sigler Morales L, Gutiérrez Carreño AB, Lizola Margolis RI, González Carrasco L, *et al.* Trabajo de revisión Secuela del trauma vascular: fístulas arteriovenosas. Medigraphic.com [acceso 27/12/2022]. Disponible en: <https://www.medigraphic.com/pdfs/revmexang/an-2008/an081d.pdf>
2. Rogel Rodríguez JF, Zaragoza Salas T, Díaz Castillo L, Noriega Salas L, Rogel Rodríguez J, Rodríguez Martínez JC. Fístula arteriovenosa femoral postraumática tratamiento endovascular. Cirugía y Cirujanos. 2017;85(2):158-63. DOI: <https://doi.org/10.1016/j.circir.2015.10.010>.
3. Douketis JD. Fístula arteriovenosa. Manual MSD versión para profesionales [acceso 27/12/2022]. Disponible en: <https://www.msdmanuals.com/es/professional/trastornos-cardiovasculares/enfermedades-de-las-venas-perif%C3%A9ricas/f%C3%ADstula-arteriovenosa>

4. Torres Espinosa SD, Virgen Carrillo LR, García Hernández F. Tratamiento quirúrgico y endovascular de las fístulas arteriovenosas secundarias a trauma vascular. Medigraphic.com 2013 [acceso 27/12/2022]. Disponible en: <https://www.medigraphic.com/pdfs/orthotips/ot-2013/ot132d.pdf>
5. Bechir Maués JJ, Lynn Hauter HJ. Reparación endovascular de una fístula subclavia traumática. J Vasc Bras. 2018;17(3):248-51. DOI: <https://doi.org/10.1590/1677-5449.010317>
6. Briganti F, Tedeschi E, Leone G, Marseglia M, Cicala D, Giamundo M, *et al.* Endovascular Treatment of Vertebro-Vertebral Arteriovenous Fistula. Neuroradiol J. 2013;26(3):339-46. DOI: <https://doi.org/10.1177/197140091302600315>
7. Tomiê Daronch O, Henrique Bragato P, Tosi Ferreira LF, D'Agnoluzzo Moreira B, Henrique Stahlke P. Fístula arteriovenosa traumática en la región temporal: un desafío terapéutico. J Vasc Bras. 2021;20. DOI: <https://doi.org/10.1590/1677-5449.200055>
8. Jordanoa L, Guddeti RR, Robinson EC, Goss M, Teng X. Reparación endovascular de fístula arteriovenosa iliocava posterior a cirugía laparoscópica a distancia: reporte de un caso. Annals of Vascular Surgery-Informes breves e innovaciones. 2021;1. DOI: <https://doi.org/10.1016/j.av surg.2021.100001>
9. Cimeq. Se realiza por primera vez en Cuba la colocación de un *stent* recubierto para el tratamiento de una fístula carótido-yugular. Cimeq. 2018 [acceso 27/12/2022]. Disponible en: <https://instituciones.sld.cu/cimeq/2018/04/03/se-realiza-por-primera-vez-en-cuba-la-colocacion-de-un-stent-recubierto-para-el-tratamiento-de-una-fistula-carotidoyugular/>
10. Marin ML, Veith FJ, Panetta TF, Cynamon J, Barone H, Schonholz C, *et al.* Percutaneous transfemoral insertion of a stented graft to repair a traumatic femoral arteriovenous fistula. J Vasc Surg. 1993 [acceso 27/12/2022];18(2):299-302. Disponible en: [http://www.jvascsurg.org/article/0741-5214\(93\)90611-O/pdf](http://www.jvascsurg.org/article/0741-5214(93)90611-O/pdf)
11. Sarac M, Marjanović I, Jevtić M, Misović S, Zoranović U, Rusović S. Endovascular repair of posttraumatic multiple femoral-femoral and popliteal-popliteal arteriovenous fistula with Viabahn and excluder stent graft. Vojnosanit Pregl. 2011 [acceso 27/12/2022];68(7):616-20. Disponible en: <https://pubmed.ncbi.nlm.nih.gov/21899185/>



### **Conflicto de intereses**

Los autores declaran que no existe conflicto de intereses.