

## Manejo endovascular de la estenosis ilíaca-bilateral mediante la técnica de *kissing stent*

Endovascular management of bilateral iliac stenosis using the kissing stent technique

Boris Luis Torres Cuevas<sup>1</sup> <https://orcid/0000-0002-4776-0838>

Jonathan Pérez Restrepo<sup>1\*</sup> <https://orcid/0000-0002-7015-4502>

Juan Felipe Mantilla Hernández<sup>1</sup> <https://orcid/0000-0001-7512-8146>

<sup>1</sup>Hospital Clínico-Quirúrgico Docente “Hermanos Ameijeiras” (HHA). La Habana, Cuba.

\*Autor para la correspondencia: [jperezrmd@gmail.com](mailto:jperezrmd@gmail.com)

### RESUMEN

La enfermedad aorto-ilíaca es una entidad que, por su localización y distribución, plantea un reto para el radiólogo intervencionista. Existen diferentes técnicas endovasculares que ofrecen una buena permeabilidad a mediano y largo plazos, a partir de una selección apropiada de los pacientes. Este artículo tuvo como objetivo caracterizar la técnica de *kissing stent* como una alternativa terapéutica más, mínimamente invasiva, en los pacientes con enfermedad aorto-ilíaca. En este sentido, se presenta el caso de una mujer de 60 años con claudicación intermitente de 3 meses de evolución, con cambios tróficos de la piel a predominio derecho, en quien se documentó una estenosis aorto-ilíaca bilateral según el *Trans-Atlantic Inter-Society Consensus Working Group II* tipo A. Se realizó angioplastia con balón y *stent* autoexpandibles de ambas ilíacas comunes mediante la técnica de *kissing stent*. En el seguimiento anual, la paciente toleró el ejercicio, y al examen físico, los pulsos periféricos estuvieron presentes. Además, el manejo endovascular de las lesiones estenóticas aorto-ilíacas mediante la técnica de *kissing stent* resulta segura, menos cruenta y con buenos resultados a mediano plazo, que se debe sustentar en una selección apropiada de los pacientes.

**Palabras clave:** arterias ilíacas; técnicas endovasculares; *stent*.

## **ABSTRACT**

Aortoiliac disease is an entity that, due to its location and distribution, poses a challenge for the interventional radiologist. There are different endovascular techniques offering good permeability in the mid- and long terms, based on appropriate selection of patients. This article aimed at characterizing the kissing stent technique as another minimally-invasive therapeutic alternative in patients with aortoiliac disease. In this respect, the case is presented of a 60-year-old woman with intermittent claudication of three months of evolution, with trophic changes of the skin, predominantly on the right side, and in whom a bilateral aortoiliac disease was documented as type A according to the Trans-Atlantic Inter-Society Consensus Working Group II. Balloon angioplasty and self-expanding stenting of both common iliac arteries were performed using the kissing stent technique. At annual follow-up, the patient tolerated exercise; and, on physical examination, peripheral pulses were present. In addition, endovascular management of aortoiliac disease stenotic lesions using the kissing stent technique is safe, less invasive and present good outcomes in the midterm, which must be based on appropriate selection of patients.

**Keywords:** iliac arteries; endovascular techniques; stent.

Recibido: 15/08/2019

Aceptado: 01/07/2020

## **Introducción**

En el mundo, la enfermedad aorto-ilíaca es una entidad que genera morbilidad y altos costos para el sistema de salud.<sup>(1)</sup> Su abordaje comienza con la historia clínica y los índices de presiones, los cuales tienen alta sensibilidad y especificidad para detectarla y determinar el nivel de presentación. Se recomienda realizar estas pruebas en todos los pacientes con síntomas agudos o crónicos sugestivos de isquemia en los miembros inferiores.<sup>(2,3,4)</sup>

Las técnicas endovasculares forman parte del arsenal terapéutico para el manejo de la enfermedad aorto-ilíaca, y el éxito de su uso dependerá de la extensión y el grado de la lesión del territorio vascular.<sup>(2,3,4)</sup>

La técnica *kissing stent* consiste en avanzar por vía arterio-femoral un balón de angioplastia y un *stent* que se posicionará en cada arteria ilíaca común, a 1-4 cm de la bifurcación aórtica, y se dilatará hasta lograr el diámetro normal del vaso, como sucedió en el caso de este estudio. Existe una variante al introducir los *stents* a través de la arteria braquial derecha cuando no hay pulsos a nivel femoral común.<sup>(5)</sup>

Existen 4 tipos de lesiones, de acuerdo con las recomendaciones terapéuticas realizadas por el *Trans-Atlantic Inter-Society Consensus Working Group* (TASC II), que variarán según la extensión del segmento aorto-ilíaco (tipos A, B, C y D).<sup>(4)</sup>

En la actualidad, se prefiere el manejo endovascular en lesiones Tipo A y B donde se reporta una mejor permeabilidad primaria y secundaria de la enfermedad.<sup>(4)</sup>

## Presentación del caso

Mujer de 60 años, fumadora, con antecedentes de hipertensión arterial con tratamiento de captopril (50 mg cada 12 horas) e hidroclorotiazida (25 mg al día), y asma bronquial tratada con salbutamol a demanda. Presentó tres meses antes de la vista al médico, dificultad para la marcha asociada con una claudicación glúteo-muslo-gemelar bilateral, una xerodermia y escasa pérdida de vello a predominio derecho.

Al examen físico, se constató una presión arterial sistólica en la arteria braquial derecha de 180 mmHg y pulsos femorales débiles a predominio derecho. Los pulsos tibiales anterior y posterior, y poplíteo izquierdos eran débiles y los derechos no se documentaron (Tabla 1).

**Tabla 1** - Valores de los índices de presiones de los miembros inferiores

Sector	Miembro inferior derecho	Miembro inferior izquierdo
Tibial anterior	180/90 (0,5)	180/130 (0,72)
Tibial posterior	180/80 (0,44)	180/110 (0,61)
Poplíteo	180/130 (0,72)	180/160 (0,88)

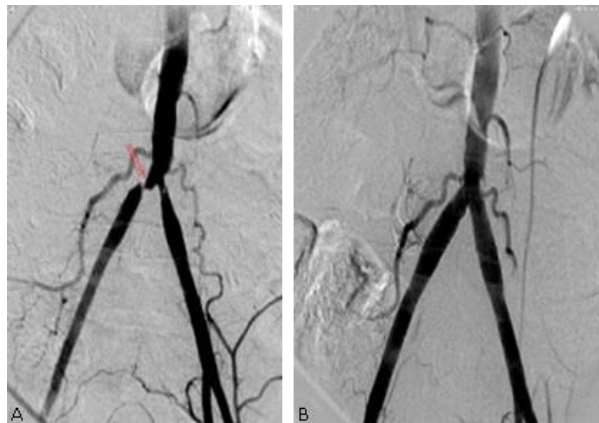
*Nota:* Los índices de presiones aparecen entre paréntesis.

*Fuente:* Historia clínica.

Hubo compromiso de la pulsatilidad, compatible con lesión estenótica ílio-femoral bilateral a predominio derecho y el índice de presiones mostró mayor compromiso en la región tibial posterior derecha.

### Complementarios

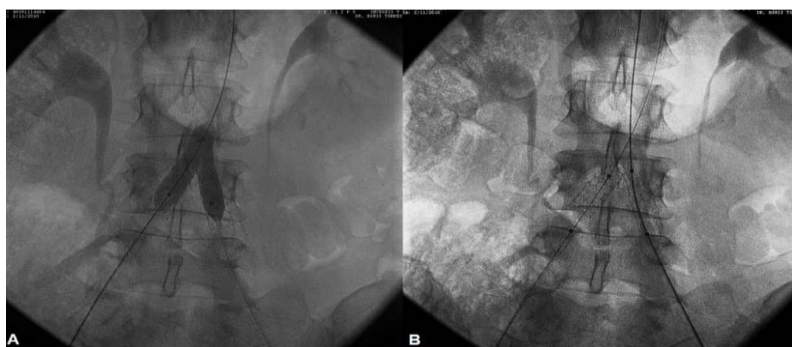Se realizó angiografía por sustracción digital (ASD) aorto-iliaca, la cual mostró lesiones TASC II tipo A con estenosis significativa (mayor del 50 %) de segmento corto en la emergencia de la arteria iliaca común derecha y no significativa (menor del 50 %) en la arteria iliaca común izquierda (Fig. 1). Se realizó angioplastia con *stent* autoexpandible en ambas arterias ilíacas con técnica *kissing stent*, mediante inflado, de forma selectiva, de ambos balones (Fig. 2).



*Nota:* Se muestra una lesión estenótica bilateral que compromete más del 50 % de la luz en el lado derecho TASC II tipo A (señalada en A), y el resultado posterior a la colocación de los *stents* (B).

*Fuente:* Archivo de imágenes del Hospital Clínico-Quirúrgico Docente “Hermandos Ameijeiras”.

**Fig. 1** - Angiografía por sustracción digital de la aorta abdominal y las arterias ilíacas comunes.



*Nota:* Se observa el catéter inflado (A) y desinflado con los *stents* autoexpandibles en posición (B).

*Fuente:* Archivo de imágenes del Hospital Clínico-Quirúrgico Docente “Hermandos Ameijeiras”.

**Fig. 2** - Arterias ilíacas comunes A y B.

El angiograma mostró la restauración de la permeabilidad del segmento aorto-ilíaco derecho sin estenosis residual, ni complicaciones inmediatas o mediatas. Durante la intervención, la paciente recibió 5000 UI de heparina intravenosa. El procedimiento duró 35 minutos y el tiempo de fluoroscopia fue de 10 minutos.

Su estancia hospitalaria duró 2 días y el paciente recibió manejo ambulatorio con clopidogrel 75 mg al día. Después de 12 meses no presentó claudicación con índices de presión tobillo-brazo en 0,9. Se recomendó seguimiento con índices de presión tobillo-brazo y Doppler Dúplex cada 6 meses o antes si recidiva.

## **Discusión**

En 1964, *Dotter y Judkins*<sup>(6)</sup> iniciaron el tratamiento endovascular en pacientes con oclusión aorto-ilíaca, en quienes se contraindicaba la realización de puentes o la amputación de la extremidad. Desde entonces este se ha utilizado con una baja morbi-mortalidad y buenas tasas de permeabilidad.<sup>(7)</sup>

A pesar de que las técnicas endovasculares sean menos cruentas que la cirugía abierta, el porcentaje de reestenosis resulta mayor a mediano y largo plazos. La permeabilidad en el seguimiento a 4 años es variable en comparación con la cirugía y se ha reportado en investigaciones entre el 63,6 % y el 97,6 %.<sup>(8)</sup> No obstante, como se presentó en este paciente, la permeabilidad primaria y secundaria se mantuvieron como en la mayoría de las lesiones *Trans-Atlantic Inter-Society Consensus Working Group II* tipo A (TASC IIA) , con reportes de reestenosis menores en las lesiones proximales y de segmento corto, más pertinentes para este procedimiento.<sup>(9)</sup>

Esta técnica se ha descrito para todas las lesiones aorto-ilíaco-femorales TASC II tipo A al D y en algunos casos se ha modificado para realizar reconstrucciones de los territorios ilíacos interno y externo con buenos resultados;<sup>(10,11)</sup> por tanto, se debe individualizar su uso en cada caso para así obtener el resultado y la evolución esperados.

La presentación de este caso demostró que la técnica *kissing stent* es viable y atractiva para el manejo de la enfermedad estenótica aorto-ilíaca al mejorar la permeabilidad de forma directa y aunque el lado izquierdo no cursó con una estenosis significativa ya tenía cambios en el índice de presiones por lo que fue factible en un solo acto quirúrgico manejar ambos territorios.

El manejo endovascular de las lesiones estenóticas aorto-iliacas mediante la técnica de *kissing stent* es seguro, menos cruento y con buenos resultados a mediano plazo, y debe sustentarse en una selección apropiada de los pacientes.

### **Referencias bibliográficas**

1. Scully RE, Arnaoutakis DJ, DeBord Smith A, Semel M, Nguyen LL. Estimated annual health care expenditures in individuals with peripheral arterial disease. *J Vasc Surg.* 2018;67(2):558-67. DOI: <https://doi.org/10.1016/j.jvs.2017.06.102>
2. Kullo IJ, Rooke TW. Peripheral artery disease. *N Engl J Med.* 2016;374:861-71. DOI: <https://doi.org/10.1056/NEJMcp1507631>
3. Gerhard- Herman MD, Gornick HL, Barrett C, Barshes NR, Corriere MA, Drachman DE, *et al.* 2016. AHA/ACC Guideline on the management of patients with lower extremity peripheral artery disease: Executive summary: A report of the American College of Cardiology/American Heart Association Task Force on Clinical Practices Guidelines. *Circulation.* 2017;135(12):e726-e79. DOI: <https://doi.org/10.1161/CIR.0000000000000471>
4. Norgren L, Hiatt WR, Dormandy JA, Nehler MR, Harris KA, Fowkes FG. Inter-Society Consensus for the management of PAD (TASC II). *Eur J Vasc Surg.* 2007;33(Suppl 1):S5-S67. DOI: <https://doi.org/10.1016/j.ejvs.2006.09.024>
5. Mokbul GM, Chandra N, Kanti N, Al-Mamun A, Rahman M, Hasan R. Kissing stents for treatment of aorto-iliac disease. *Bang Heart J.* 2015;30(2):74-7. DOI: <https://doi.org/10.3329/bhj.v30i2.28815>
6. Dotter CT, Judkins MP. Transluminal treatment of arteriosclerotic obstruction. Description of a new technic and a preliminary report of its application. *Circulation.* 1964;30:654-70. DOI: <https://doi.org/10.1161/01.cir.30.5.654>
7. Ghoneim B, Eldaly W, Elwan H, Taha A. Endovascular management of flush common iliac artery occlusive disease: challenges and solutions. *Int J Angiol.* 2017;26:20-6. DOI: <https://doi.org/10.1055/s-0036-1584902>
8. Pulli R, Dorigo W, Fargion A, Anguiletta D, Azas L, Pratesi G, *et al.* Early and midterm results of kissing stent technique in the management of aorto-iliac obstructive disease. *Ann Vasc Surg.* 2015;29(3):543-50. DOI: <https://doi.org/10.1016/j.avsg.2014.10.029>

9. Dorigo W, Piffaretti G, Benedetto F, Tarallo A, Castelli P, Spinelli F, *et al.* A comparison between aorto-bifemoral bypass and aorto-iliac kissing stents in patients with complex aorto-iliac obstructive disease. *J Vasc Surg.* 2017;65(1):99-107. DOI: <https://doi.org/10.1016/j.jvs.2016.06.107>
10. Jebbink EG, Holewijn S, Versluis M, Grimme F, Hinnen JW, Sixt S. Meta-analysis of Individual patient data after kissing stent treatment for aorto-iliac occlusive disease. *J Endovasc Ther.* 2019;26(1):31-40. DOI: <https://doi.org/10.1177/1526602818810535>
11. Suh Y, Ko YG, Shin DH, Kim JS, Kim BK, Choi D, *et al.* Outcomes of the single-stent versus kissing-stents technique in asymmetric complex aorto-iliac bifurcation lesions. *J Vasc Surg.* 2015;62:68-74. DOI: <https://doi.org/10.1016/j.jvs.2015.02.031>

### **Conflicto de intereses**

Los autores declaran que no existe conflicto de intereses.

### **Contribución de los autores**

*Boris Luis Torres Cuevas:* Idea y diseño de la investigación, y aprobación de la versión final del artículo.

*Jonathan Pérez Restrepo y Juan Felipe Mantilla Hernández:* Diseño de la investigación, edición de las imágenes y aprobación de la versión final del artículo.